出國報告（出國類別：進修）

韓國首爾三星醫學中心醫院短期進修報告：微創髖關節內視鏡手術之觀摩學習

服務機關：桃園醫院骨科部

姓名職稱：吳鴻康骨科主治醫師

派赴國家：南韓

出國期間：106.11.22-106.12.08

報告日期：107.03.20

摘要

一、 目的：

為增進醫療技術及醫療品質，並發展髖關節微創內視鏡手術，故到先進國家觀摩及學習。

二、 過程：

本次選擇南韓首爾的三星集團醫學中心參觀及學習微創髖關節內視鏡手術及相關醫療技術與經驗，髖關節鏡手術可用於各種髖關節疾病，主要是治療唇盂撕裂，髖關節撞擊，關節軟骨損傷以及關節內鬆動體的移除。通過髖關節鏡檢查可治療的其他較輕微的病症包括肌腱或韌帶損傷，髖關節不穩定以及發炎或損傷的滑膜。因為這些損傷情況最後都可能導致髖關節炎，所以用關節鏡手術檢查並治療它們，比起傳統手術，髖關節鏡對患者來說疼痛是相對較小的。三星醫院微創團隊此次也展示了特殊的後突輪（post. Cam）的髖關節鏡技術，與傳統開放式手術相比，更安全，傷口小，恢復快。

三、 心得與建議：

在三星醫院的短期進修，除了學習到先進的醫療技術與病況診斷之外，最令人歎服的是其全院的 e 化全方位， 完整硬體設備與友善的軟體設計，讓病人從門診，住院到出院一體化，省了非常多的人力成本及冗長的紙上作業，也值得本院好好學習。

關鍵字: 髖關節微創手術、內視鏡、e化醫院

目　　次

衛生福利部桃園醫院短期出國進修心得報告書

一、 短期進修目的

(一)、緣起

近年來醫療發展快速，本院朝準醫學中心為目標邁進，首先必須面對的就是骨科身為急重症醫療的定位以及發展骨科自身的特色醫療，而本科首先成立微創內視鏡中心，成為部立醫院中第一個提供內視鏡教學醫院，許多醫院醫師前來接洽學習，增進微創內視鏡技術及醫療品質，並舉辦研討會分享心得，但相信這只是開始，現今醫療技術不斷進步，當然微創手術亦是，因此為發展微創手術技術，提升本國微創內視鏡手術水準，選擇前往南韓三星醫院進修學習，觀摩其他國家微創手術技術。

髖關節鏡手術可用於各種髖關節疾病，主要是治療唇盂撕裂，髖關節撞擊，關節軟骨損傷以及關節內鬆動體的移除。通過髖關節鏡檢查治療的其他輕微的病症包括肌腱或韌帶損傷，髖關節不穩定以及發炎或損傷的滑膜。因為這些損傷情況最後都可能導致髖關節炎，所以用關節鏡手術檢查並治療它們，比起傳統手術，髖關節鏡對患者來說疼痛是相對較小的。

髖關節鏡原本是一種微創檢查技術，可藉助光纖望遠鏡查看髖關節內部情況，目前已經發展到使用該技術執行各種骨科髖關節治療手術。大多數人都熟悉膝關節鏡治療軟骨和韌帶疾病，但髖關節鏡手術是一種不太常見的手術。這是因為該手術程序的技術發展需要相當長的時間，並且需要有適當類型的儀器和設備來促使手術的進行。

因髖關節比膝關節深得多，所以將關節鏡引入關節要困難得多。為了做到這一點，髖關節必須被牽引力分散（通常是上骨折床 fracture table 來牽引）以產生足夠的空間來引入器械。一旦達到這一點， 就有可能檢查關節並確定特定症狀的病因，並且在各種器械的輔助下處理病因。

髖關節鏡治療的情況

撕裂的盂唇- 髖臼盂唇是髖關節的軟骨邊緣，可使其關節股骨頭更深入包覆，並有助於使關節中的液體提供吸力負壓。有時可能會因各種原因撕裂，並導致髖部急性疼痛發作，有時會有關節滑脫走位的感覺（giving way sensation）。撕裂的盂唇可以經修補而長出健康的組織。

鬆脫的組織碎片- 由於各種原因，有時會在關節中形成鬆散的軟骨或骨頭碎片，這些碎片可能會在關節面之間被夾住，導致疼痛。這些可以通過髖關節鏡做有效地去除。

關節炎 - 關節炎的一些早期階段可能與鬆散體或關節軟骨瓣有關。去除這些異常區域通常可以改善症狀一段時間，雖然它沒有擺脫潛在的退化性關節病症，但適當的清除及沖洗可以為將來的人工關節置換撐一段時間（buy time）。

韌帶撕裂傷- 有時髖關節有強韌的機件或韌帶，因為太強韌會撕裂關節囊而導致疼痛。這適合清創的關節鏡檢查，以便它不會發生問題。

股骨髖臼間夾擠症候群 - 這是一種情況，其中有時是股骨頭會形成異常形狀 cam，有時是髖臼的異常形狀 pincer，也有兩著同時發生（mix type），這可能會導致髖關節內的損傷。可在關節鏡下處理這種情況，例如從股骨頭/頸部交界處修補清創異常的骨頭變形。

診斷- 有時即使經過諸如 CT 和 MRI 等其他一些檢查之後，也可能不確定髖關節問題的

原因是什麼，在這些情況下，執行髖關節鏡檢查非常有幫助。
活組織檢查- 可能有一些髖部疾病需要取樣進行分析而髖關節鏡手術可以輕易完成。

(二)、機構介紹

三星醫療院（韓語：삼성의료원，英語：Samsung Medical Center，英語意譯三星醫療中心），是三星集團於韓國首爾的一家綜合醫療設施，位於首爾江南區逸院洞，於1994年11月9日創立，由三家醫院及一所研究中心綜合而成。1997年3月起，作為成均館大學的教學醫療院。（資料來源：維基百科）

曾經14次榮登國家顧客滿意度指數（NCSI）榜首，16次榮登韓國顧客滿意度指數（KCSI）榜首，連續12次榮登韓國標準服務質量指數（KS-SQI）榜首，作為頂急醫療中心還連續12次被評選為醫療領域的品牌明星。(資料來源：三星醫院中文官方網站)

三星首爾醫院為340,675平方米由主樓、副樓、腫瘤醫院構成，負責重症疾病中心的手術與住院的原有院區以及包括國際診療中心的門診診療中心及最尖端醫學研究所，三星醫院擁有近9千名員工，其中包含了4千名的醫護人員，3千名醫師人員及1千名研究人員；擁有2千張床位、2百間門診診療間以及52間手術室，待醫科大學教育設施的新院區落成後，便可集中醫院-研究所-學校-企業的綜合性醫學研究，不僅將大大提升韓國醫療競爭力，並且會成長為將醫療、生物產業聯繫起來的世界級醫療中心。

二、 短期進修過程

本人是鑽研微創關節內視鏡手術，對於股骨近端前外側象限發生 cam femoroacetabular 夾擠的經典論文描述，有越來越多的證據表明 C am 知夾擠症候群延伸到該區域之外。雖然可以進行前內側 cam 減壓，但後 Cam 減壓理論上存在更高的理論風險，伴有骨壞死和/或骨折引起的拉伸性骨折，導致一些醫師相信這些主要畸形需要開放式手術矯正。最讓我驚豔的是三星醫療團隊的 Prof. Yoo 和 Prof. Kim 展示了一種侵入性較小的關節鏡後凸輪減壓方法，使用改良的中後段入路，同時避免股骨近端后外側血脈系統的損傷。

以下就我所學習到的過程向大家報告：

凸起的股骨髖臼夾擠（FAI）被認為是疼痛性失能和骨關節病的常見原因，通常在年輕的活動患者中。病理機制涉及股骨近端及髖臼邊緣的物理性錯合，而引起的軟骨損傷。關節鏡治療 pincer(嵌合型)和 cam（凸輪型）FAI 已經成功地進行，結果與開放式和小型開放式方法相比較為有利及安全。

Cam FAI 經典地被描述為在股骨頭頸部前外側象限處的偏移或增生。最近的證據顯示，凸輪畸形可能會延伸到該區域之外並伴有過早前內側突起。前內側“關鍵角”（Critical corner）的前內側成形術可能會改善屈曲髖關節的內旋轉。然而，對於股骨近端中段冠狀面的後凸輪減壓之股骨成形術，可能會導致原發性股骨頭血管供血的醫源性損傷。 脈絡膜下乳支帶起源於旋股內側動脈的上行支，須注意股骨頸上中段冠狀面前方的血管區，建議避免在股骨成形術中穿過該血管區。

典型的凸輪畸形涉及股骨近端的前方，並且在各種側向 X 光投影射線照片上可檢視不同的變形程度。在正位（AP）投影中描述了經典的手握式畸形（pistol-grip deformity），意味著在冠狀面中部平面後方的凸輪形態不同。後凸輪 FAI 可能在活動中引起疼痛，例如坐在臀部處於 4 位數的姿勢或在用於蛙泳的蛙踢時，並且可能在彎曲 - 外展 - 外旋（FABER）或超伸展 - 外旋在靜態或動態模式下來測試。 它可以用 3D 電腦斷層掃描成像做很好地評估。而目前未能充分解決殘餘夾擠症狀是再次髖關節鏡手術的主要原因。由於我們沒有充分切除股骨近端的上或上后區，因此我們早期的凸輪減壓經驗顯示 AP 視野的放射學改善最小。我們注意到患者髖關節內旋改善，但在 FABER 測試中疼痛外旋的改善很小。

有人建議患有嚴重畸形的患者如後凸輪 FAI 最好採用開放性手術脫位而不是髖關節鏡， 在股骨頭後上區進行充分安全的股骨成形術，使股骨頭壞死或股骨頸骨折的風險降至最低；在 AP 射線照片上看到的手槍式握把畸形已被認為是做髖關節開放性手術而非髖關節鏡檢。研究人員建議需要一個後外側入口來執行這個程序，然而，這個入口與坐骨神經很接近；故我向三星醫療團隊學習了改良的後路門進行關節鏡後凸輪減壓，以下為技術說明。

技術說明:

仰臥位雙側髖關節鏡檢查是在前外側觀察門處使用 70°關節鏡進行的，並使用改良的中前工作門（MMAP）進行檢查。該設備包括使用垂直 C 型臂設備照相定位，我們發現它對鉗形和凸輪骨贅之定位有幫助。在低血壓全身麻醉下使用關節鏡注水管，壓力約為 50mmHg。 手術的髖關節置於屈曲 10°、外展 20°、通常約 30°至 40°的內旋（隨著股骨的形態，骨骼結構和 capsuloligamentment 的鬆弛）。 這種內部旋轉的起始位置有助

於進入前部中央室，並且通過將後上部的頸部接合部帶入關節鏡視野來做後部的股骨成形術。

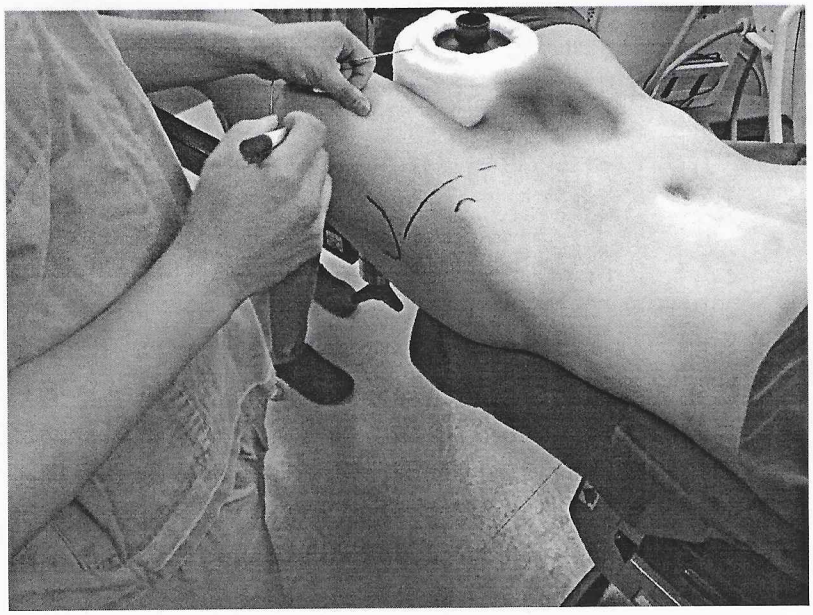

髖關節經骨折床牽引分離後，進行關節囊囊膜切開術。在髖臼發育不良，嚴重股骨前傾或高度鬆弛的患者中進行最小的囊切除術。如果有需要，則進行關節鏡髖臼成形術和盂唇重新固定或重建。牽引髖關節和反牽引力可被放鬆，髖關節保持相對伸展（屈曲10°），正常股骨頭關節軟骨和覆蓋凸輪畸形的軟骨之間的連接，可在關節鏡和透視引導下進行劃分。計劃的凸輪切除的初始輪廓是用雷射電刀探頭“繪製“。MMAP 中的磨鑽可做後方股骨成形術。在關節鏡下後路股動脈成形術之前觀察後外側的後囊膜血管以避免無意的損傷。然後使用 5.5 毫米圓形或平頂磨鑽在上頸上交叉處開始，注意保持後外側血管的距離。最初的髖關節內旋和相對伸展有助於關節鏡下暴露上方（和後上方）股骨頭頸交界處，如果髖臼緣被髖臼緣“覆蓋”，偶爾會進行髖關節牽引（無反作用力）的瞬時再應用，以改善進入股骨成形術的近端範圍。 一旦股骨成形術完成後，我們利用股骨頭頸交界處較低的“底”來進行後凸輪切除，以改善關節鏡可視角度。 保持靠近後外側骨外血管系統，骨科醫生完成關節鏡後方股骨成形術，注意避免不必要的應力集中，這可能會過度削弱股骨近端的張力側或可能損害體內盂唇液封。

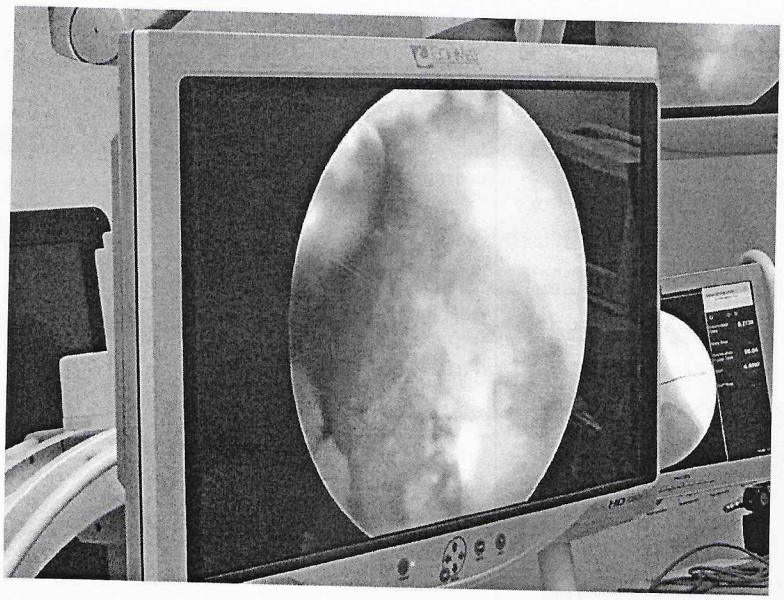

Prof.Yoo 和 Prof. Kim 的結論是可以用關節鏡技術進行後方（或者更準確地說是後上方）大腿骨成形術，同時避免提供股骨頭的骨外後外側支柱血管。此技術非常高明，雖可能會增加 10 分鐘手術時間，但卻更為安全。將臀部保持在原始設置位置，可簡化了程序。 相對髖關節伸展（10°屈曲）而非典型的中間屈曲位置更有助於可視角度在股骨頭上方頸部交界處，並在需要時允許安全地重新施加髖部牽張；同樣保持髖關節內旋，使後上象限可視化和控制骨整形，須避免外旋，因為這可能會影響開放手術脫位期間血液流向股骨頭。MMAP 能夠實現從中央室到周邊室手術的無縫接軌，無需進行關節鏡或器械的交換， 減少交叉感染的機會以及手術的效率。

三、 心得及建議事項

(一)、心得

本次行程，感謝院方給予這個機會，讓我能到韓國三星醫學中心去參觀及學習微創髖關節內視鏡手術及相關醫療技術，並與當地的教授級醫師做學術交流，專業的領域在進修過程的章節已經描述很多了，故不再說明，不過這次給我最大的震撼，反而是三星醫院的e化完整性，全方位e化無死角，從踏進醫院大門，報到、掛號、候診、排檢查、看診、手術安排、住院規劃、到出院結帳、都是無紙化作業，病人只要拿著自己的手機（我看到的都是三星手機），就可依照手機裡APP的指示，完成作業。



這功能省了非常多的人力成本及冗長的紙上作業，使得等待的時間縮短，更減少人為

疏失的發生，當然這不是說櫃檯或服務區完全沒工作人員，還是有一定數量的行政人員在，不過這些行政人員的工作，主要是在於導引病人，教病患如何使用手機系統來結合醫院APP，進行掛號報到等整體的作業；比如說一位初診的病人，在行政人員協助下，他只要使用自己的手機，進入醫院APP中輸入個人基本資料，再到櫃台的機器去感應一下，就完成初診報到及掛號了，完全不必等待櫃台叫號，若是複診的病人，那就更簡單了，登入自己手機中的醫院APP，就可以直接線上掛號，掛號完成便可去候診室等待看診。

更棒的是這個軟體的功能，會在手機上顯示目前醫師看到第幾號病人，你是第幾號，還有等幾個病人就會輪到你；當病人太多，系統還會建議你可以先去咖啡店或書店去逛一逛， 剩下三個病人時系統還會經由手機來提醒你 ，該回診間準備看診了，此項功能能有效疏導門診擁塞情況，並且減少病人因久候不耐引起的不滿，增加病患就診滿意度。

當然還有領藥結帳及診斷證明書，都是可以經由手機感應就能完成作業，那有些上年紀的老病人不諳3C怎麼辦呢？放心！在相關的櫃檯都還是有行政人員引導協助及手工電

腦打字提供服務，當然也會教這些老先生老太太如何使用這些e化設施，讓下次看診病患便能自行掛號，故三星醫院病人雖多，卻井然有序，不覺壅塞，順暢的流程能確實做好病人分流，讓病患不會在醫院待太久的時間，減少病患抱怨以及院內傳染的風險，這點是我們醫院可以好好學習的地方，雖然這些比較偏向醫療管理，但也讓我獲益良多，三星醫院的微創技術當然是有目共睹的，但本人也是從事這一領域並深度鑽研，我覺得台灣的醫療技術並不會輸給他們，也算在技術上互相交流學習，甚至有些case我們做的還比較多一些，不過能夠跟這些國際級的大師學習，也讓我自身的實力增長不少，再次感謝院方的安排與鼓勵。

(二)、建議事項

本次短期進修計畫原本是本科葉醫師所申請的，但因他個人生涯規劃而離職，為了避免計劃中斷而浪費了寶貴的資源，由本人代替，經詢問卻不能更改學習的地點，甚為可惜，南韓三星醫院是很好的醫療機構，但計劃出行之時適逢南北韓交惡，有兵戎相向的風險，而且高危險指數持續了幾個月，對於此特殊狀況卻不能靈活更改地點，本人深表遺憾，家人也擔心受怕，原本已向對方聯絡暫停行程，但又擔心若不去進修，會成為衛福部的黑名單，向教研部申請地點變更又不被允許，希望衛福部長官在特殊國際情勢發生時，能酌情給予地點變更，謝謝。

四、 參考文獻

1. Dean K. Matsuda* and Dylan Hanami. Hip Arthroscopy for Challenging Deformities: Posterior Cam Decompression. Arthrosc Tech. 2013 Feb; 2(1): e45 - e49

2. Matsuda D.K., Carlisle J.C., Arthurs S.C., Wierks C.H., Philippon M.J. Comparative systematic review of the open dislocation, mini-open, and arthroscopic surgeries for femoroacetabular impingement. Arthroscopy. 2011; 27:252-269.