

出國報告（出國類別：進修）

脊椎內視鏡技術研討及實際操作

服務機關：行政院國軍退除役官兵輔導委員會永康榮民醫院

姓名職稱：馮毓文（外科部代理部主任）

派赴國家：德國（漢堡）

出國期間：98年03月16日至98年03月24日

報告日期：98年04月

摘 要

有別於傳統後外側路徑及顯微鏡下椎間盤減壓術，Dr. Rutten 發展一套全新的內視鏡方式來治療椎間盤突出造成的坐骨神經痛。對於第 4、5 腰椎疾患以外側方式進入，對第 5 腰椎第 1 節椎，則以會正後側方向進行。手術技巧須求很高，陡峭的學習曲線會是此技術的缺點。但時間短、侵入性小、不破壞肌肉組織且效果好，只須一天住院時間是其很大的優點，對患者有很大的好處。

國內目前作此技術的人不多，自研習回來後，思考可多嘗試此種方法此嘉惠病患及教導其他同仁進行此項手術。

目 次

| | |
|--------------|----|
| 摘要..... | 01 |
| 本文..... | |
| 壹、目的..... | 03 |
| 貳、過程..... | 04 |
| 參、心得與建議..... | 08 |
| 附錄..... | 08 |

本 文

壹、目的

脊椎患者眾多，國外研究發現百分之 80 此上的人終其一生都有一次以上的背痛問題，在作者十多年行醫經驗中，下背痛患者又佔脊椎患者之很大的部份。

下背痛患者中，有很大部份是椎間盤突出合併坐骨神經痛，傳統治療的方式原則上先建議休息、吃消炎止痛藥及復健治療，但耗時長且效果無法預測，亦容易復發。對好發此病的年齡層（30~50 歲）的人而言，不僅會擔誤到工作且對家庭生活、生活品質都有很大的影響，嚴重的甚至會有失能的問題，所以對疼痛難耐，傳統方法失敗，甚至大小便失禁的患者，手術治療是有效的治療方式。傳統的手術須經部分椎板減壓術才能作到移除突出椎間盤的目的，但傷口大，且肌肉復原期長，術後反覆下背痛等問題，常照成困擾。這幾年來，內視鏡椎間盤減壓術成爲新的方式，步驟是將內視鏡經後外側方式進入椎間盤移除椎間盤，但由於角度大，無法直接移除突出的部位，所以手術的效果不盡理想，術後復發的問題十分常見。

針對後外側內視鏡的缺點，德國醫師 Dr. Rutten 及其工作團隊自 1998 年發展出新一套的手術方式，理論基礎是在大部份的椎間盤突出（Herniated Intervertebral disk, HIVD）都是在後及後外側，以外側方式進入椎間盤中可進入患處，直接將病灶移除，而達到減壓及症狀消失的效果，對 L45 的 HIVD 十分理想，但對於 L5S1 HIVD，由於 iliac crest 的阻擋，無法以外側方式進入，須從直後側進入，經過黃韌帶切除後，移開神經根進而將 HIVD 移除達成減壓。

由於國內有此項技術的醫師很少，即使有的，也都在摸索起步的階段，故作者想到原創者 Dr. Rutten 處學習根本的技巧，對於尚無此須技術服務的南部患者而言，應該可以盡一份心力。

貳、過程

由於德國聖安娜醫院（St. Anna Hospital, Herne）每年都會舉辦國際會議研討並作 workshop 的教學活動，但由於日期每年不同，故在申經經費後，只能等待相關訊息到來，並在確認是在 03 月之後，申請 03 月 16 日至 03 月 24 日出國研習相關技巧（如圖 1 所示）。

圖 1



在安排行程的過程中，發現聖安娜醫院所在的位置在德國西北部，離荷蘭城市阿姆斯特丹較近，故選擇以飛機入阿姆斯特丹進出，並以德國鐵路接泊方式到達，以節省公帑。到達德國後並下榻 PARKHOTEL（如圖 2 所示），該飯店有提供上課會場與飯店的接泊巴士，由於歐洲物價高昂，生活用品所費不貲，故作者多利用空檔時間自行到超市購買食物及生活用品，減少上餐館外食，降低開銷，只是物價實在太高，簡單午餐往往也須要台幣 4、5 佰元的價格，實在令人掙舌。

圖 2



圖 3



第一天正式的活動是在聖安娜醫院的會議廳舉行（如圖 3 所示），會場是由 Richard Wolf 公司協助佈置，資訊工程的利用十分巧妙。首先是由 Dr. Komp 解說由 HIVD 的位置，現代、傳統手術的優、缺點及初學者可能會遇到的困難...等（照片四、五、六、七），總結來說，對於腰椎 HIVD 最常見的二處位置，L45、L5S1，有二種不同的方式進入：

一、L45 -- 經椎孔路徑 (trans-foramen approach)

此種方法是在 C-arm 下在側位標記脊突的橫線，再標記出 L45 椎間盤位置的垂直線，此交叉點即為進針點，進入後朝向腰側約 15 度進行，須以 C-arm 操控位置，前後位須在 facet joint 的一半，而側位相要在椎體後緣的位置，在確認後，探針繼續深入椎間盤中，最後位置須在前後位在椎體正中間，側位在椎體後緣靠椎間盤處，即 Aunulus 處位置。

在位置確認後，擴大器即進入，在進入 Aunulus 須用鐵鎚敲入，最後再移入內視鏡。最初的影像常常令人十分混淆，但記得右是頭部，左是尾部，上是背，下是腹部，在移除出部份肌肉及黃韌帶後即可看到突出之椎間盤，用雙極電燒造出一個洞，再以抓出器將突出之椎間盤取出，取出量依各醫師經驗決定，原則上須減壓到神經根十分鬆弛才可以。最後再以電燒止血及修整後結束，過程約 20 至 30 分鐘。

二、L5S1 – 椎板間路徑 (inter-lamina approach)

由於 L5S1 經由外側會被 iliac crest 擋到，故須經由椎板間路徑，此種方式與傳統方法取類似，但是傷口仍較小，方法是固定 L5S1 橫線並在脊突後入針，以內向外方向約 15° 進入。C-arm 檢查側位椎以不超過 facet joint 為原則，經擴大器及內視鏡進入後，先看到是黃韌帶，經剪除後，即會看到 epidural fat 及 transverse root，再用內視鏡技巧轉旋約 90°，將 root 須外推後即可看到突出的椎間盤，再用 probe 打出一個洞後，用抓出器將突出 HIVD 取出，最後再電燒止血及修整，時間約為 30 分鐘。

圖 4



圖 5



圖 6

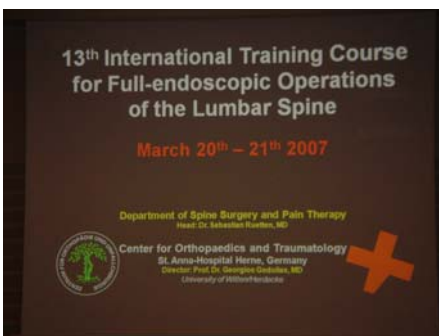


圖 7



第一天除了 Dr. Komp 說明外，還有 Dr.Rutten 在手術室實際操作給學員看，並當場發問 (照片八)，在結束後，即對第二天的實習課程有把握。

第二天，趨車前往一小時車程的柯隆大學解剖研究所 (anatomical department of Koln University) (照片九)，展開實習工作，首先的工作仍是先上課，Dr. Komp 說明十分仔細 (照片十)，由於是用大體老師作操作，故身體組織彈性不會像真人一樣，也不會有 HIVD 的情形，但是大致情形仍與真人相像，請大家放心。

圖 8

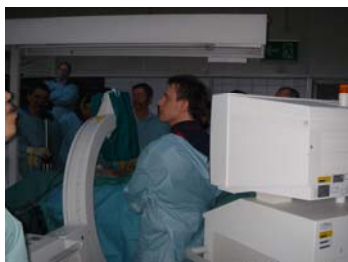

圖 9



圖 10



接著就進入準備室中穿防護衣及手套 (照片十一)，解剖室中的設備如 (C-arm、Monitor、內視鏡組) 一應俱全，十分豐富 (照片十二)，現場並加派一名 C-arm 操作員協助大家手術進行，十分貼心，作者與其他三位醫師共同在一組，並且在 Dr. Komp 指導下，順利完成了整個步驟 (照片十三)，由於大部份的醫師皆傷到神經，相對而言，操作時，作者都沒有傷到神經，是十分幸運的。整個過程是緊促的八小時，連午餐都是利用十分倉促的時間完成的，但總體而言，收穫十分豐富且實用。

圖 11



圖 12

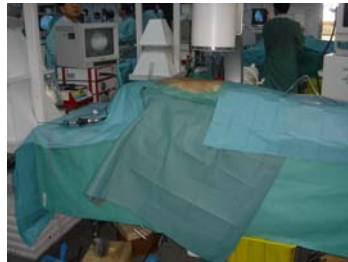
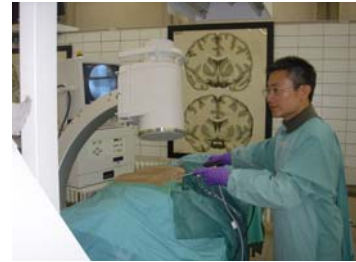

圖 13



參、心得與建議

德國內視鏡行程在大家幫忙下完成學習之行。對於內視鏡系統來治療 HIVD 有更完整的了解，將來會嘗試開始服務這類的病患，由於傷口小、恢復快且時間短，對忙碌的現代人有十分大的幫助，但是由於整套系統購買大概約須 2 至 3 佰萬元，對醫院的成本效益仍有待與長官商量。

由於此行有很多感想，第一個是若台灣有更多的大體老師，或許學員就不須那麼辛苦，花這麼多時間及精神了。第二，就是國外實習環境令臨床醫師十分羨慕，因為新的技術，醫師最好是從大體中進行，若用活人在試，對病患實在不公平，故這點是國內仍須要提昇的，最後是 Dr. Rutten 發展的內視鏡組，十分好用，是治療的利器，但因為有專利權，十分昂貴，也體驗到知識就是經濟的道理。

附錄

壹、二片 live operation 光碟。

貳、現場上課資料影本。