

出國報告(出國類別：短期進修)

日本大阪醫科大學附屬醫院 一般及胃腸外科短期進修回國報告

服務機關：國防醫學院三軍總醫院

姓名職稱：張浩銘、主治醫師

派赴國家：日本

報告日期：97年12月2日

出國時間：97年5月30日至11月28日

摘要

於97年5月30日至11月28日至日本大阪醫科大學附屬醫院一般及胃腸外科接受六個月的腹腔鏡技術短期進修，我的指導教授是谷川允彥教授，進修期間學習到約有50例腹腔鏡胃切除的手術經驗，也參與了手術前評估及手術後照顧。原本早期胃癌才符合腹腔鏡胃切除的適應症，但是目前日本研究發現T2的病灶仍然可以使用腹腔鏡切除腫瘤，而且存活率與開腹切除並無差異，所以目前已經擴大腹腔鏡切除胃癌的手術適應症。

腹腔鏡手術能否順利的執行有賴於手術者的經驗、對解剖位置的了解、工作團隊的訓練及手術器械的充足準備等，其中又以手術者的經驗為主。

日本大阪醫科大學附屬醫院一般及胃腸外科
六個月短期進修回國報告

目 錄	頁 碼
壹、進修緣起.....	4
貳、進修目的.....	5
參、進修過程.....	6~9
肆、進修心得.....	10
伍、回單位後報告情形.....	11
陸、建議事項.....	12
柒、此進修對單位之貢獻.....	13
捌、附件資料.....	14

壹、進修緣起

腹腔鏡手術是目前手術的趨勢，世界各國莫不致力於其發展。本院一般外科腹腔鏡手術應用於膽囊切除及闌尾切除已經是常規手術，而腹腔鏡應用於胃切除手術是屬於較複雜及困難度較高的，其中又以日本的臨床經驗為最多，因為日本是目前世界上胃癌發生率最高的國家，使用腹腔鏡治療早期胃癌已有數十年的經驗，技術上已臻成熟。所以在本院俞志誠主任及彰化秀傳醫院吳鴻昇副院長的推薦下，此次進修選擇了日本大阪醫科大學附屬醫院的谷川允彥教授(Nobuhiko Tanigawa)為指導教授。谷川允彥教授於 2006 年擔任日本內視鏡外科醫學會的理事長，目前是擔任委員長的職務，多年來致力於腹腔鏡胃切除手術的發展及教育，也是知名 WebSurg 的委員之一，曾經多次來台灣參加醫學會並且於醫學會中分享他的手術經驗。

貳、進修目的

學習腹腔鏡胃切除手術的術前評估、手術技巧、及術後的照顧，希望經由臨床的學習觀察，提升本院腹腔鏡胃切除手術的品質並讓更多的病人受惠。

參、進修過程

1. 日本大阪醫科大學附屬醫院一般及胃腸外科概況
2. 手術適應症
3. 手術器械
4. 手術過程

1. 日本大阪醫科大學附屬醫院一般及胃腸外科概況

日本大阪醫科大學附屬醫院位於大阪府內的高槻市，全院擁有 967 張病床。一般及胃腸外科每年約有 200 例以上的胃切除手術，2007 年的胃切除手術統計及胃癌五年存活率如下：

腹腔鏡胃切除手術：97 件

開腹幽門側胃切除術：97 件

開腹胃全摘手術：42 件

Stage IA： 98.0%

Stage IB： 90.3%

Stage II： 74.1%

Stage IIIA： 48.9%

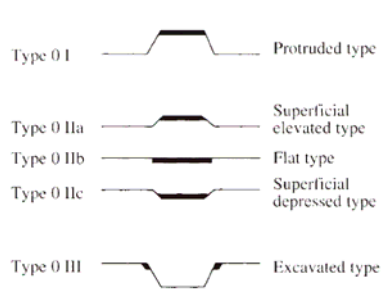
Stage IIIB： 35.0%

Stage IV： 10.1%

我的指導教授谷川允彥教授，也是該科唯一擁有教授的資格，從事腹腔鏡胃切除手術已有數十年的經驗，也曾經擔任日本內視鏡外科醫學會的理事長，致力於教育與推廣腹腔鏡胃切除手術。教授以下有主治醫師(醫長)一名及助手四名專職胃切除手術。

2. 手術適應症

- (1) 胃腫瘤
- (2) 早期胃癌 stage IA (T1N0) or stage IB (T2N0) 術前檢查沒有懷疑淋巴結轉移



早期胃癌的內視鏡分類

3. 手術器械

腹腔鏡胃切除所需使用到的器械如下所列：

Trocar: 5mm, 5mm, 12mm (umbilical, 可固定及調整長度), 12mm, 5mm (from right to left)

保溫瓶 + 溫水 + 拭鏡油 + 海綿

Endo close (Stitch hook holder) 1 支

Penrose drain 1 條 (for liver lifting)

0 or 30 degree scope or flexible scope (5mm or 10mm)

Atraumatic grasper 4 支

Endo-Scissor 1 支

Suction-irrigation device 1 支

Diathermy hook 1 支

Bipolar coagulation device 1 支

Needle-holder 1 支 (for laparoscopic suture knot)

Endo-Pusher 1 支 (for laparoscopic suture knot)

Dissector 2 支

Ligasure 5mm or 10mm 1 支

雙環橡皮盤 1 個 Alexis wound retractor

Endoclip 5mm 1 支

標本袋 1 個

全胃切除 Linear blue stapler 60mm 4 支; EEA 25mm stapler 1 支

次全胃切除 Linear blue stapler 60mm or 45mm stapler 5 支

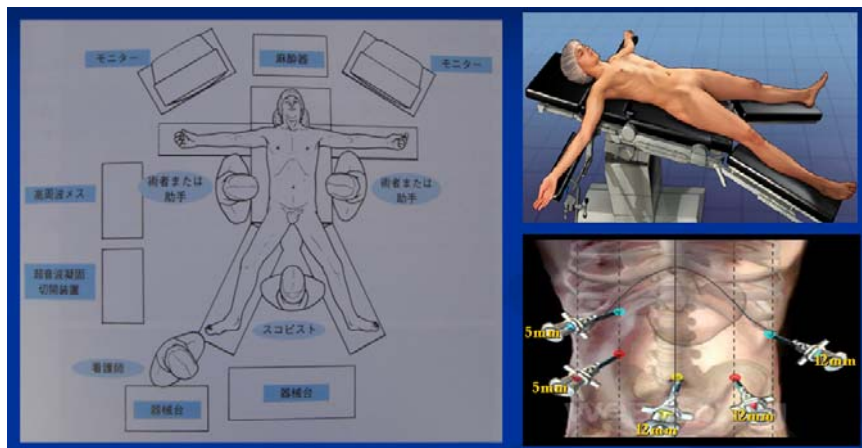
Anvil holder 1 支 10mm (用於全胃切除)

無菌橡皮筋 1 條 (用於全胃切除)

4. 手術過程 (腹腔鏡遠端胃切除)

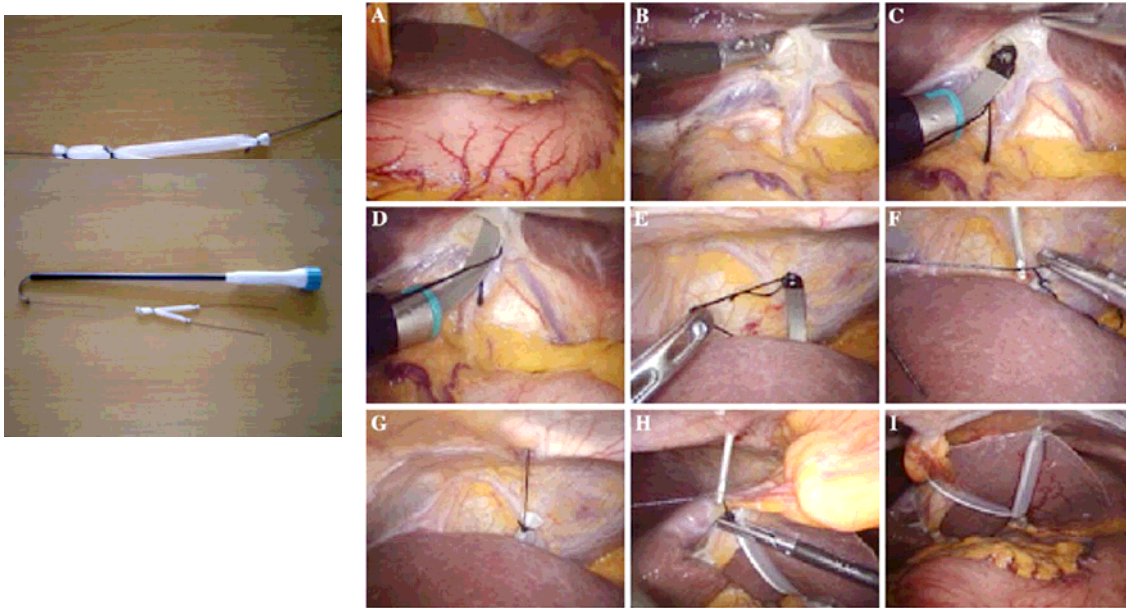
(1) 病人姿勢

所有病人下肢穿上彈性襪，足部用間斷性壓縮足墊 IMPAD (AV impulse system) 避免深部靜脈血栓。病人姿勢為平躺，頭高腳低兩腳張開，主刀者站在兩腳之間，第一助手位於病人左側。Trocar 的放置位置如下圖所示：



(2)肝臟牽引

氣腹壓力維持約 8~10mmHg 後，利用 Penrose drain 做肝臟牽引，Penrose drain 的設計及肝臟牽引的步驟如下圖所示：



照片引用自Y. Sakaguchi et al. Surg Endosc 2008

(3)分離大網膜

檢查腹腔內沒有腫瘤轉移的現象後，先從分離大網膜開始(距離胃大彎約 3 公分)，向左分離到左胃網膜動脈(left gastroepiploic artery)的位置，並將左胃網膜動脈結紮(助手此時需協助將分離的大網膜向上或是抓取胃後方向上牽引，以提供清楚的手術視野)；而後向右分離到胃幽門下半部，小心分離並結紮右胃網膜動脈(right gastroepiploic artery) (助手此時需協助將分離的大網膜向上牽引，注意力道不可太大，否則會造成網膜撕裂出血)。

(4)切斷十二指腸

胃幽門下半部分離乾淨後，此時可清楚看見胰臟的頭部，助手此時將胃幽門向上牽引，開始從胰臟的上方來分離胃幽門上半部，小心分離並結紮右胃動脈(right gastric artery)後，用 60mm linear stapler (blue)來切斷十二指腸。

(5)分離小網膜

從接近肝臟下緣的小網膜開始向左上分離到食道與胃的交接處(E-G junction)，此時需小心不要傷害到食道。

(6) 結紮左胃動脈(left gastric artery)

從胰臟的上方小心地分離總肝動脈(No.8a LN)及左胃動脈(No.7 LN)，此時第一助手需輕壓胰臟向下，第二助手需將胃向上牽引，以協助主刀者將左胃動脈根部分離乾淨並結紮。

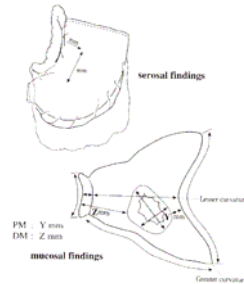
(7)遠端胃切除

根據術前 Indian Ink 染色定位腫瘤的位置，決定胃切除的範圍，一般建議切除的範圍距離腫瘤需有五公分。胃切除前需將切除綫上的網膜清除乾淨，然後使用 2 支 60mm linear stapler (blue)來切除胃。

(切除小技巧: linear stapler 擊發後，建議等待約十秒後，再將 linear stapler 打開，可以減少吻合處出血，若吻合處有出血，可以用 bipolar coagulation 止血)

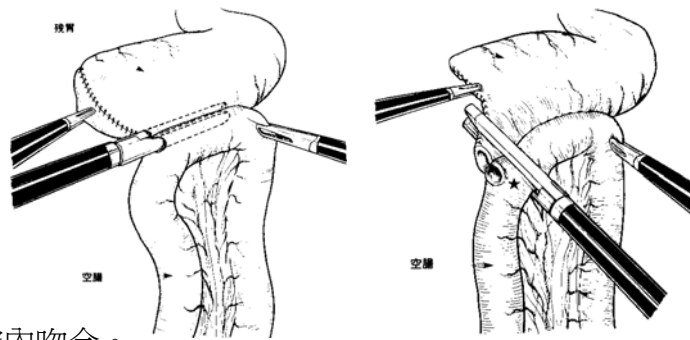
(8)標本取出

先在氣腹下確定空腸預定與空腸及殘留胃吻合的位置，並做上記號(blue dye、clip marking or stitch suture)，然後暫停氣腹將肚臍傷口向上延伸(約 5 公分)，用 Alexis wound retractor 保護傷口後，將標本從腹腔取出。標本取出後，從胃大彎剪開確認切除的範圍是否足夠(如右圖)。



(9)殘胃與空腸的吻合

以 Roux-en-Y gastrojejunostomy 為例，從肚臍傷口將距離 Treitz ligament 約 15 公分位置的空腸拉出腹腔，並將腸系膜分開，完成後放回腹腔並重新開始氣腹，準備殘胃與空腸的吻合。距離 Treitz ligament 約 15 公分位置的空腸及殘胃各開一個約 1 公分的小洞後，將 60mm linear stapler 穿入空腸及殘留胃的小洞後擊發，留下空腸及殘留胃的缺口再用 60mm linear stapler 從腸系膜的開口穿過空腸及缺口底部，將缺口吻合及空腸切斷，完成殘胃與空腸的吻合(如下圖)。

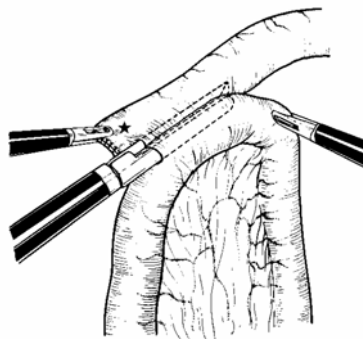


(10)空腸與空腸的吻合

可以選擇用腹腔外吻合或是腹腔內吻合。

若是腹腔外空腸吻合，將兩端空腸從肚臍傷口拉出腹腔，按照傳統 End to side anastomosis 便可。

若是腹腔內空腸吻合，將兩端空腸各開一個約 1 公分的小洞後，將 60mm linear stapler 穿入兩端空腸的小洞後擊發(Side to side anastomosis)，留下的缺口再可以用 60mm linear stapler 從缺口底部關閉缺口或是用腹腔內縫合技巧(Continuous suturing)將缺口關閉，完成吻合(如下圖)。



(11)確認吻合部位及放置引流管

用約 2000ml 蒸餾水清洗完腹腔後，利用鼻胃管打氣並且壓迫空腸來確認胃與空腸的吻合是否完整密合(Air leakage test)，另外也可以再吻合處的兩端各縫合一針(Anchoring suture)，減少吻合處的張力。最後將引流管經由 Winslow foramen 放在吻合處的後方，並將傷口縫合完成手術。

肆、進修心得

要完成腹腔鏡胃切除須仰賴團隊分工合作，從手術前的診斷、使用 Indian Ink 對腫瘤染色定位、手術中主刀者的經驗與助手的協調合作與手術後的照顧等，需要每位成員發揮專業技能，手術才能夠順利完成，並減少相關併發症。

腹腔鏡胃切除手術原本只適用於早期胃癌的病人，日本目前已經擴大手術的適應症至 stage II 的病人，研究結果與開腹胃切除手術比較後，疾病復發率及存活率並沒有差異，但是病人卻確可以因為接受腹腔鏡手術而得到好處。

伍、回單位後報告情形

回國後先進行了初步的口頭報告，預計十二月於科務會議進行心得報告。

陸、建議事項

1. 添購相關腹腔鏡胃切除所需之器械與裝備
2. 製作腹腔鏡胃切除手術之操作手冊，並教育住院醫師與手術室護士熟悉相關之操作
3. 擴大胃癌病人接受腹腔鏡胃切除手術的適應症
4. 開立減重門診，增加本院病人來源，並發展腹腔鏡減重手術
5. 協調胃腸內科做手術前的腫瘤Indian Ink定位染色及內視鏡超音波檢查(EUS)

柒、此進修對單位之貢獻

提升本院腹腔鏡手術的水準，協助科內主治醫師從事腹腔鏡手術，分享手術經驗給相關醫師同仁，提供病人更多選擇，確保醫療品質。

捌、 附件資料

1. 研究受訓合格證明
2. 研究論文